

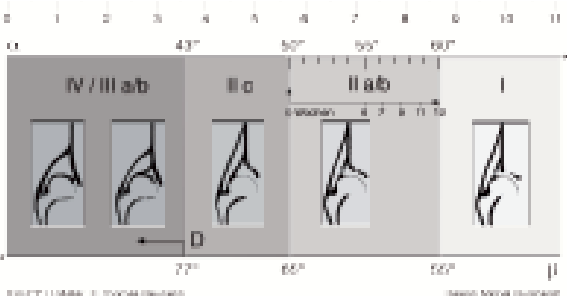
Hüftsonographiebefund nach Graf

Name _____ Geb. Datum _____ Testdatum _____

Alter _____ Klinik _____

Anamnese _____

Hüfttyp		Alter	Knöcherner Formgebung	Knöcherner Erkerform	Knorpeliger Erker	Knochenwinkel		Knorpelwinkel	Procedere
Ia	Reife Hüfte	jedes	gut	eckig	übergreifend	> 60		< 55	
Ib				stumpf				> 55	
IIa (+)	Physiologisch unreif	bis 12. Woche (ab 6.-12. Woche)	ausreichend	rund	breit übergreifend	50-59		> 55	Kontrolle
IIa (-)	Reifungsdefizit		mangelhaft		verbreitert übergreifend			Behandlung	
IIb	Verknöcherungsverzögerung		ab 3. Lebensmonat						
IIc	Gefährdet	jedes	hochgradig mangelhaft	rund bis flach	noch übergreifend	43-49		< 77	Behandlung
D	Am dezentrieren		schlecht		verdrängt			> 77	
IIIa	Dezentriert			flach	nach kranial verdrängt ohne Strukturstörung	< 43			Behandlung
IIIb					nach kranial verdrängt mit Strukturstörung				
IV					nach kaudal verdrängt mit Strukturstörung				



Kopfkern Ja Nein
 sonographisch stabil instabil
 links rechts

Beurteilung / Procedere _____

Ärztin/Arzt _____